

IMPORTÂNCIA ANÁTOMO-CIRÚRGICA DA VASCULARIZAÇÃO ARTERIAL NA REGIÃO POSTERIOR DA ATM

JOSÉ MARIA CORTE-REAL*; FERNANDO DUARTE**; ROBSON F. SANTOS***; PAU GOLANÓ****

RESUMO

O suprimento vascular da articulação temporomandibular (ATM) ainda não está completamente compreendido. Um conjunto significativo de estudos têm indirectamente explorado as relações anatómicas da fossa infratemporal, através da descrição de técnicas para remoção de tumores nessa área.

A dissecação tem sido aplicada nas várias partes do corpo humano com bastante sucesso, mas muito pouco usual na região da ATM. Por outro lado, os estudos angiográficos estão perfeitamente protocolados e com resultados relevantes no estudo desta articulação.

Os autores propõem uma abordagem com injeção de látex colorido, conjuntamente com uma técnica de dissecação para evidenciar a importância da vascularização na região posterior da ATM.

Palavras-Chave: vascularização arterial, articulação temporomandibular, dissecação

ABSTRACT

The temporomandibular joint (TMJ) vascular supply is not yet completely understood. A number of studies have indirectly explored the anatomic relationships of the infratemporal fossa by describing techniques for resection of infratemporal tumours.

The dissection has been very successfully applied in several parts of the human body, but very little in the TMJ area. On the other hand the angiography is a well known method, with very promising results in the study of this articulation.

The authors propose an approach through the injection of coloured latex and a dissection technique to show the importance of the vascular supply in the TMJ posterior area.

Key-Words: arterial vascular supply, temporomandibular joint, dissection

INTRODUÇÃO

A vascularização da articulação temporomandibular (ATM) ainda não está completamente compreendida^(2,3,8). A proximidade entre o aspecto medial da ATM e as estruturas da fossa

infratemporal elevam a possibilidade de complicações na cirurgia da ATM⁽¹⁵⁾.

A artroscopia da ATM foi inicialmente descrita por Ohnishi, em 1975, tendo evoluído rapidamente nos anos seguintes⁽⁴⁾. A artroscopia é uma técnica relativamente segura e com benefícios evidentes. As indicações de artroscopia incluem: deslocamento do disco, perfuração da membrana retrodiscal, doença articular degenerativa (osteoartrite), artrite reumática, trauma agudo com desarranjo interno, dor de causa não aparente na região da ATM, e como um procedimento anterior a cirurgia aberta⁽⁴⁾. A lesão do nervo auriculotemporal é a complicação mais comum da artroscopia da ATM, reportada em 59,3% das complicações^(17,19).

O entendimento da relação anatómica de vasos

*Médico Dentista. Pós-Graduado em Implant Dentistry pela Universidade de Göteborg. Prática de Clínica Privada no Porto.

**Médico Dentista. Mestre em Cirurgia Oral e Maxilofacial pela Universidade de Londres. Estudante de Doutoramento em Cirurgia Oral e Maxilofacial, Eastman Dental Institute & Hospital, Universidade de Londres. Assistente de Cirurgia Oral no Instituto Superior de Ciências da Saúde - Norte

***Médico Dentista. Prática de Clínica Privada em Estoril

****Médico. Professor-Assistente do Departamento de Morfologia e Anatomia da Faculdade de Medicina da Universidade de Barcelona.

e nervos com a ATM poderá prevenir complicações intra e pós-operatórias¹⁵⁾.

Um número significativo de estudos têm indirectamente explorado as relações anatómicas da fossa infratemporal, através da descrição de técnicas para remoção de tumores nessa área^(10,13,14,16,18). A dissecação tem sido aplicada em muitas partes do corpo humano com bastante sucesso, mas muito pouco aplicada na região da ATM. Por outro lado, os estudos angiográficos estão perfeitamente protocolados e com resultados relevantes no estudo desta articulação^(7,11,12).

MATERIAL E MÉTODOS

A abordagem descrita utiliza injeção de látex conjuntamente com dissecação por planos. O método foi aplicado nas ATMs de dois cadáveres humanos autopsiados e criopreservados. Os corpos do sexo masculino, tinham idades compreendidas entre 70 e 80 anos e sem nenhuma patologia da ATM previamente descrita.

A cabeça foi separada do corpo e as artérias carótidas externa e interna foram identificadas bilateralmente. A cateterização foi feita com cateter de plástico. Todos os vasos foram injectados com solução salina alternadamente, para remoção de possíveis coágulos intravasculares.

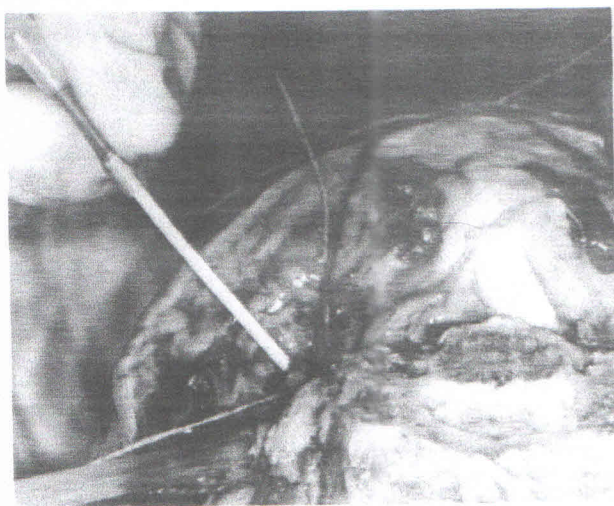


Fig. 1 - Irrigação com solução salina em ambas as carótidas.

Injectou-se látex colorido (cinza) apenas nas duas artérias carótidas internas num total de 10 ml em cada, de forma contínua para que se proceda a sua total perfusão. Antes de dar início à dissecação o tempo de espera foi de cerca de 15 minutos.

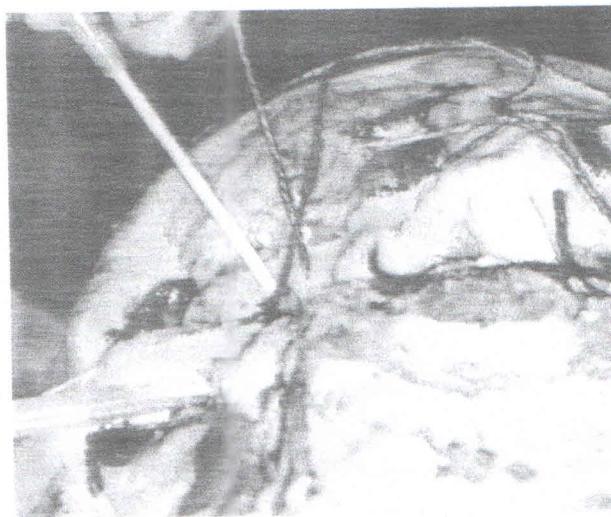


Fig. 2 - Injeção de látex em ambas as carótidas internas.

Foi demarcada a região de abordagem e iniciou-se a dissecação por planos. A identificação da vascularização arterial na região posterior da ATM demorou cerca de 12 horas.

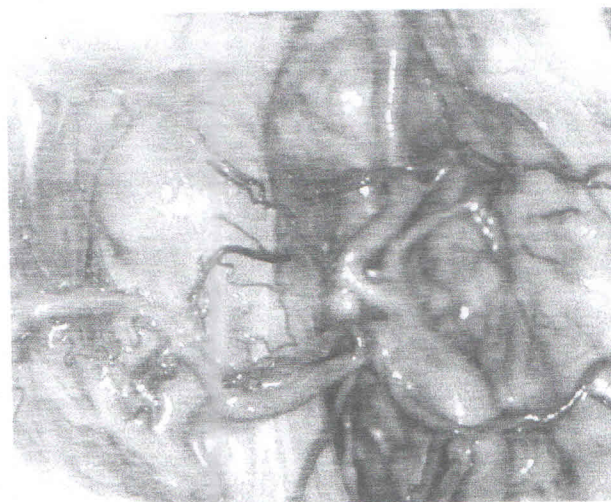


Fig. 3 - Vascularização arterial da região posterior da ATM

RESULTADOS

O resultado obtido quanto ao aspecto da rede arterial na região posterior da ATM confirma a rica vascularização descrita por outros autores (1,5,6), no entanto poucos utilizaram cadáveres criopreservados. A identificação clara de ambas as artérias superficial temporal e da facial transversa foi conseguido.

DISCUSSÃO

Diferentes autores demonstraram que alterações da drenagem arterio-venosa da região posterior da ATM, poderão ser o factor inicial de desenvolvimento de necrose vascular^(9,14,19). Os estudos nesta área são em pequeno número, quer devido a dificuldades técnicas, quer mesmo burocráticas, e as conclusões deles retiradas deverão ser consideradas em consonância com estes factores.

O látex devido á sua elasticidade, permite uma certa resistência á laceração durante a remoção do tecido adiposo, provou ser um material a considerar neste tipo de estudos. O facto de não se ter obliterado o sistema vascular permite-nos pensar que não existiam alterações anatómicas, permitindo assim, visualizar o real diâmetro capilar. Takagi,¹² num estudo com angiografia, referiu que a vascularização da ATM parece provir de região medial e lateral da cabeça do côndilo e da zona anterior e posterior em volta do disco articular. Existe ainda suplemento vascular, embora mínimo, da zona medular do côndilo que provém directamente da artéria carótida externa. O disco articular é no entanto uma estrutura avascular e descrita como tendo pouca capacidade regenerativa, embora e tal como se referiu anteriormente, o ligamento posterior do disco seja ricamente vascularizado⁽⁹⁾.

CONCLUSÃO

A técnica de dissecação mostra o trajecto da artéria carótida externa e a sua rica rede vascular na área posterior da articulação temporomandibular. A injeção de látex parece ser uma

boa alternativa para o estudo macroscópico da rede capilar desta região, embora necessite de muito tempo para a sua execução final. Deverão realizar-se novos estudos, para a visualização da rede capilar da região posterior da ATM, tentando obter uma visão tridimensional de toda esta área.

AGRADECIMENTO

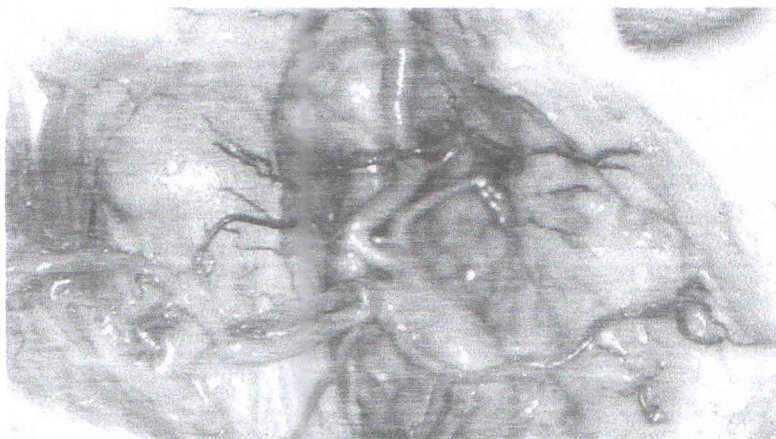
Os autores agradecem o apoio técnico e burocrático do Dr. Carlos Aparício e do Prof. Domingo Ruano-Gil.

BIBLIOGRAFIA

- 1- Ayeni SA, Ohata K, Haduba A. (1995) The microsurgical anatomy of jugular foramen. *J Neurosurg* 83:903-9
- 2- Bernick S. (1962) The vascular and nerve supply to the temporomandibular joint of the rat. *Oral Surg Oral Med Oral Pathol* 15:488-98
- 3- Boyer CC, Williams TW, Stevens FH. (1964) Blood Supply of the temporomandibular joint. *J Den Res* 43:224-8
- 4- Carls FR, Engelke W, Locher MC, Sailer HF. (1996) Complications following arthroscopy of the temporomandibular joint: analysis covering a 10-year period (451 arthroscopies). *J Craniomaxillofac Surg* 24:12-15
- 5- Cass SP, Hirsh BE, Stechison MT. (1994) Evolution and advances of surgical approaches to cranial base neoplasms. *J Neurooncol* 20:337-61
- 6- Catalano PJ, Bderson J, Turk JB, Sen C, Biller HF. (1994) New approach for operative management of vascular lesions of infratemporal internal carotid artery. *Am J Otolaryngol* 15:495-501
- 7- Choung R, Piper MA. (1993) Avascular necrosis of the mandibular condyle: pathogenesis and concepts of management. *Oral Surg Oral Med Oral Pathol* 75: 428-32
- 8- Heffez LB, Jordan SL. (1992) Superficial vascularity of temporomandibular joint retrodiscal tissue: an element of internal derangement process. *Cranio* 10:180-91
- 9- Holmlund A, Hellsing G. (1985) Arthroscopy of the temporomandibular joint. *Int J Oral Surg* 14:169-175

- 10- Sahler LG, Morris TW, Katzberg RW, Tallents RH. (1990) Microangiography of the rabbit temporomandibular joint in the open and close jaw positions. *J Oral Maxillofac Surg* 48:831-4
- 11- Schellhas KP, Wilkes CH. (1989) Temporomandibular joint inflammation comparison of MR fast scanning with T1 and T2 – weighted imaging techniques. *Am J Neuroradiol* 10:589-98
- 12- Schellhas KP, Wilkes CH, Fritts HM, Omlie HM, Lagrotteria LB. (1989) MR of osteochondritis dissecans and avascular necrosis of the mandibular condyle. *Am J Roentgenol* 152:551-60
- 13- Takagi R. (1990) Microvascular architecture of the TMJ in the adult rabbit as studied by the injection replica SEM method: II at various positions of jaw movement. *J Jpn Stomatol Soc* 39:377-88
- 14- Takagi R, Shimoda T, Westesson P-L, Takahashi A, Morris TW, Sano T, Moses JJ. (1994) Angiography of the temporomandibular joint. Description of an experimental technique with initial results. *Oral Surg Oral Med Oral Pathol* 78:539-43
- 15- Talebzadeh N, Rosentein TP, Pogrel MA. (1999) Anatomy of the structures medial to the temporomandibular joint. *Oral Surg Oral Med Oral Pathol* 88(6):674-78
- 16- Vrionis FD, Cano WG. (1996) Microsurgical anatomy of infratemporal fossa as viewed laterally and superiorly. *Neurosurgery* 39:777-85
- 17- Weinberg S, Kryshtalskyj B. (1996) Analysis of facial and trigeminal nerve function after arthroscopic surgery of the temporomandibular joint. *J Oral Maxillofac Surg* 54:40-43
- 18- Westesson P-L, Bronstein SL, Liedberg JL. (1985) Internal derangement of the temporomandibular joint: morphologic description with correlation to joint function. *Oral Surg Oral Med Oral Pathol* 59:323-31
- 19- Westesson P-L, Eriksson L, Liedberg JL. (1986) The risk of damage to facial nerve, superficial temporal vessels, disk and articular surfaces during arthroscopic examination of temporomandibular joint. *Oral Surg* 62:124-7

Revista Portuguesa de
**ESTOMATOLOGIA,
MEDICINA DENTÁRIA E
CIRURGIA MAXILOFACIAL**



- AVALIAÇÃO DE UM MODELO EXPERIMENTAL DE DOENÇA PERIODONTAL NO RATO WISTAR
- IMPORTÂNCIA ANÁTOMO - CIRÚRGICA DA VASCULARIZAÇÃO ARTERIAL NA REGIÃO POSTERIOR DA ATM
- TÉCNICAS DIRECTAS DE UTILIZAÇÃO DE "INLAYS" CALIBRADOS. A PROPÓSITO DE UM CASO CLÍNICO (CERANA®)
- SÍNDROME DE GORLIN-GOLTZ. RELATO DE CASO CLÍNICO
- FREIO LABIAL: UMA ANÁLISE CRÍTICA

ISSN 0035-0397 Preço por exemplar: 1.500\$00 - Publicação Trimestral

orgão oficial



Sociedade Portuguesa de Estomatologia e Medicina Dentária

SPEMD