

# O JornalDentistry

Para profissionais de medicina dentária

## CLÍNICA



<sup>1</sup>Fernando Duarte  
<sup>2</sup>Carina Ramos

## PROTOCOLO IMPLACURE® – TRATAMENTO DESCONTAMINANTE E REGENERATIVO DA PERI-IMPLANTITE

### RESUMO

As doenças peri-implantares são definidas como reações inflamatórias patológicas no tecido que envolve o implante osteointegrado. São classificadas em duas categorias: mucosite - definida como inflamação dos tecidos moles peri-implantares e peri-implantite - perda óssea na região peri-implantar.

É apresentado um caso clínico de uma paciente do sexo feminino de 64 anos com um implante na posição anatômica de 2.4 e um follow-up de cinco anos. Observou-se uma profundidade de sondagem de 6mm e um defeito ósseo de 40% do comprimento do implante observado radiograficamente.

Procedeu-se à aplicação do Protocolo Implacure®, com o objetivo principal de eliminar o biofilme presente na superfície do implante. Existem múltiplas abordagens para tratamento das doenças peri-implantares. Enquanto o tratamento não cirúrgico é essencial para o controlo da mucosite, para o tratamento de peri-implantite o tratamento cirúrgico deve ser considerado. O tratamento regenerativo promove a reparação do osso na área do defeito e reduz o sangramento durante a sondagem.

A abordagem proposta no caso clínico exposto envolve o uso do Protocolo Implacure®, cuja combinação da técnica de descontaminação mecânica, juntamente com a utilização do desinfetante clorexidina e ácido ortofosfórico, juntamente com a combinação Piperacilina+Tazobactam juntamente com o ácido hialurónico, fornecem uma base que permite regenerar o osso e aumentar o tempo de sobrevivência do implante.

### ABSTRACT

Peri-implant diseases are defined as pathological inflammatory reactions in the tissue surrounding the osseointegrated implant. They are classified into two categories: mucositis - defined as peri-implant soft tissue inflammation and peri-implantitis - bone loss in the peri-implant region.

A clinical case of a 64-year-old woman with an implant placed in the anatomical position of tooth 2.4 and a five-year follow-up is presented. A probe depth of 6mm and a bone defect of 40% of the length of the implant in the x-ray were observed.

The Implacure® Protocol was applied, with the main objective of eliminating the biofilm present on the surface of the implant. There are multiple approaches to treat peri-implant diseases. While non-surgical treatment is essential for the control of mucositis; for the treatment of peri-implantitis surgical treatment should be considered. Regenerative treatment promotes bone repair in the defect area and reduces bleeding during probing.

The proposed approach in this clinical case involves the use of the Implacure® Protocol, which combination of the physical decontamination technique, together with the use of chlorhexidine disinfectant and orthophosphoric acid, added with the combination Piperacillin + Tazobactam together with hyaluronic acid, provide a base that allows bone regeneration and an increase in the survival rate of the implant.

**Palavras-chave** : Peri-implantite, Protocolo Implacure®, Peri-implantitis, Implacure® Protocol

### Introdução

O aparecimento dos implantes dentários significou uma mudança no paradigma da reabilitação oral, sendo este atualmente aceite como o método eficaz para reabilitação da função mastigatória e estética do paciente.

As doenças peri-implantares são classificadas em duas categorias: mucosite e peri-implantite. A mucosa é diagnosticada clinicamente pelo aparecimento de inflamação no tecido mole próximo do implante, sem sinais de perda do osso de suporte. Pode ser acompanhada por eritema, sangramento e, por vezes, supuração. Alguns autores propõem, como critérios de diagnóstico, a presença de sangramento na sondagem  $\geq 4\text{mm}$  na ausência de perda óssea<sup>1,2</sup>. A mucosite é reversível através de uma abordagem conservadora com debridamento mecânico e tratamento químico com clorhexidina. A peri-implantite envolve o tecido ósseo peri-implantar além da mucosa. É diagnosticada radiologicamente, devido à perda de osso de suporte do implante,

### Histologia e microbiologia

A microbiologia da peri-implantite é mais diversificada do que a da periodontite, com níveis mais baixos de espécies complexas vermelhas. Histologicamente, a peri-implantite é muito mais infiltrativa perto da crista alveolar e muitas vezes não tem uma camada protetora de tecido sobre o osso como se verifica na periodontite. Contudo, o mais importante para os clínicos é que as doenças não respondem ao tratamento de forma semelhante<sup>4,5,6</sup>.

### Fatores de risco

Entre os fatores de risco mais importantes encontram-se a falta de higiene oral, histórico de periodontite e consumo de tabaco. Outros fatores, como o controlo metabólico da diabetes, o consumo de álcool, a suscetibilidade genética, a ausência de mucosa queratinizada, o tipo de superfície do implante ou o papel da oclusão também podem aumentar o risco de peri-implantite<sup>3,6</sup>. Apesar desta alta prevalência,

nível sobre o tratamento da peri-implantite é de qualidade e quantidade insuficiente pelo que será necessário mais e melhor investigação<sup>7</sup>.

### Opções de tratamento

O tratamento não-cirúrgico da peri-implantite com recurso a sistemas abrasivos a laser ou a ar tem mostrado resultados insuficientes. Estudos que avaliaram a terapia com quimioterápicos e desbridamento mecânico mostram resolução mínima. A tentativa de utilização da terapia fotodinâmica para o tratamento da peri-implantite também não foi bem-sucedida. É possível afirmar que os tratamentos não-cirúrgicos não são capazes de parar a progressão da condição<sup>8,9,10</sup>.

O único tratamento que evidencia eficácia na resolução da peri-implantite parece ser o cirúrgico. Contudo, a cirurgia de ressecção é apenas parcialmente eficaz. Leonhardt e colaboradores<sup>11</sup> descreveram o tratamento cirúrgico e antimicrobiano e, em pouco mais de metade das lesões de peri-im-

# PROTOCOLO IMPLACURE® – TRATAMENTO DESCONTAMINANTE E REGENERATIVO DA PERI-IMPLANTITE

## RESUMO

As doenças peri-implantares são definidas como reações inflamatórias patológicas no tecido que envolve o implante osteointegrado. São classificadas em duas categorias: mucosite - definida como inflamação dos tecidos moles peri-implantares e peri-implantite - perda óssea na região peri-implantar.

É apresentado um caso clínico de uma paciente do sexo feminino de 64 anos com um implante na posição anatômica de 2.4 e um follow-up de cinco anos. Observou-se uma profundidade de sondagem de 6mm e um defeito ósseo de 40% do comprimento do implante observado radiograficamente.

Procedeu-se à aplicação do Protocolo Implacure®, com o objetivo principal de eliminar o biofilme presente na superfície do implante. Existem múltiplas abordagens para tratamento das doenças peri-implantares. Enquanto o tratamento não cirúrgico é essencial para o controlo da mucosite, para o tratamento de peri-implantite o tratamento cirúrgico deve ser considerado. O tratamento regenerativo promove a reparação do osso na área do defeito e reduz o sangramento durante a sondagem.

A abordagem proposta no caso clínico exposto envolve o uso do Protocolo Implacure®, cuja combinação da técnica de descontaminação mecânica, juntamente com a utilização do desinfetante clorexidina e ácido ortofosfórico, juntamente com a combinação Piperacilina+Tazobactam juntamente com o ácido hialurónico, fornecem uma base que permite regenerar o osso e aumentar o tempo de sobrevivência do implante.

## ABSTRACT

Peri-implant diseases are defined as pathological inflammatory reactions in the tissue surrounding the osseointegrated implant. They are classified into two categories: mucositis - defined as peri-implant soft tissue inflammation and peri-implantitis - bone loss in the peri-implant region.

A clinical case of a 64-year-old woman with an implant placed in the anatomical position of tooth 2.4 and a five-year follow-up is presented. A probe depth of 6mm and a bone defect of 40% of the length of the implant in the x-ray were observed.

The Implacure® Protocol was applied, with the main objective of eliminating the biofilm present on the surface of the implant. There are multiple approaches to treat peri-implant diseases. While non-surgical treatment is essential for the control of mucositis; for the treatment of peri-implantitis surgical treatment should be considered. Regenerative treatment promotes bone repair in the defect area and reduces bleeding during probing.

The proposed approach in this clinical case involves the use of the Implacure® Protocol, which combination of the physical decontamination technique, together with the use of chlorhexidine disinfectant and orthophosphoric acid, added with the combination Piperacillin + Tazobactam together with hyaluronic acid, provide a base that allows bone regeneration and an increase in the survival rate of the implant.

**Palavras-chave:** Peri-implantite, Protocolo Implacure®, Peri-implantitis, Implacure® Protocol

## Introdução

O aparecimento dos implantes dentários significou uma mudança no paradigma da reabilitação oral, sendo este atualmente aceite como o método eficaz para reabilitação da função mastigatória e estética do paciente.

As doenças peri-implantares são classificadas em duas categorias: mucosite e peri-implantite. A mucosa é diagnosticada clinicamente pelo aparecimento de inflamação no tecido mole próximo do implante, sem sinais de perda do osso de suporte. Pode ser acompanhada por eritema, sangramento e, por vezes, supuração. Alguns autores propõem, como critérios de diagnóstico, a presença de sangramento na sondagem  $\geq 4\text{mm}$  na ausência de perda óssea<sup>1,2</sup>. A mucosite é reversível através de uma abordagem conservadora com debridamento mecânico e tratamento químico com clorhexidina. A peri-implantite envolve o tecido ósseo peri-implantar além da mucosa. É diagnosticada radiologicamente, devido à perda de osso de suporte do implante, acompanhada de sangramento e profundidade de sondagem  $\geq 5\text{mm}$ <sup>3</sup>.

## Histologia e microbiologia

A microbiologia da peri-implantite é mais diversificada do que a da periodontite, com níveis mais baixos de espécies complexas vermelhas. Histologicamente, a peri-implantite é muito mais infiltrativa perto da crista alveolar e muitas vezes não tem uma camada protetora de tecido sobre o osso como se verifica na periodontite. Contudo, o mais importante para os clínicos é que as doenças não respondem ao tratamento de forma semelhante<sup>4,5,6</sup>.

## Fatores de risco

Entre os fatores de risco mais importantes encontram-se a falta de higiene oral, histórico de periodontite e consumo de tabaco. Outros fatores, como o controlo metabólico da diabetes, o consumo de álcool, a suscetibilidade genética, a ausência de mucosa queratinizada, o tipo de superfície do implante ou o papel da oclusão também podem aumentar o risco de peri-implantite<sup>3,6</sup>. Apesar desta alta prevalência, as opções de tratamento têm sido pouco estudadas: uma revisão de Cochrane de 2011 concluiu que a evidência dispo-

nível sobre o tratamento da peri-implantite é de qualidade e quantidade insuficiente pelo que será necessário mais e melhor investigação<sup>7</sup>.

## Opções de tratamento

O tratamento não-cirúrgico da peri-implantite com recurso a sistemas abrasivos a laser ou a ar tem mostrado resultados insuficientes. Estudos que avaliaram a terapia com quimioterápicos e desbridamento mecânico mostram resolução mínima. A tentativa de utilização da terapia fotodinâmica para o tratamento da peri-implantite também não foi bem-sucedida. É possível afirmar que os tratamentos não-cirúrgicos não são capazes de parar a progressão da condição<sup>8,9,10</sup>.

O único tratamento que evidencia eficácia na resolução da peri-implantite parece ser o cirúrgico. Contudo, a cirurgia de ressecção é apenas parcialmente eficaz. Leonhardt e colaboradores<sup>11</sup> descreveram o tratamento cirúrgico e antimicrobiano eficaz em pouco mais de metade das lesões de peri-implantite durante um período de cinco anos. Heitz-Mayfield e colaboradores<sup>12</sup> demonstraram que um protocolo antimicro-

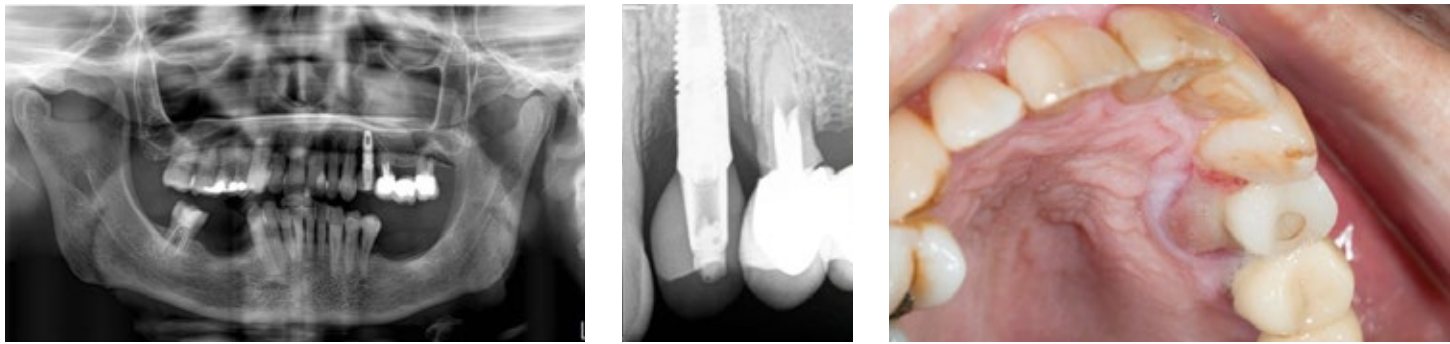


Fig. 1. Ortopantomografia e Rx periapical iniciais do implante de 2.4 com 5 anos de follow-up. Aspeto clínico onde se demonstra lesão palatina associada ao implante.

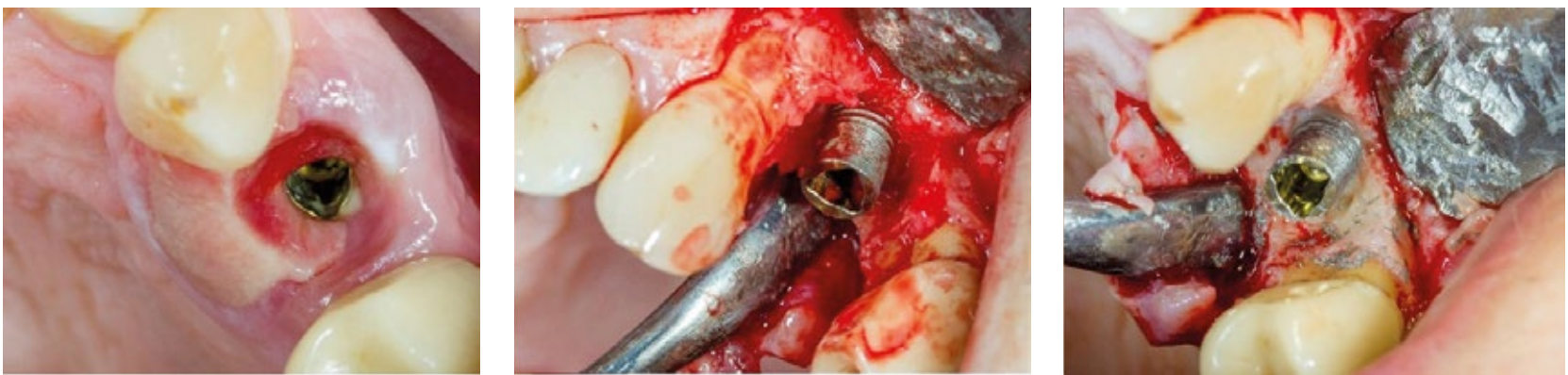


Fig. 2. Remoção da coroa aparafusada com libertação de conteúdo purulento. Descolamento em espessura total e implantoplastia das espiras expostas.

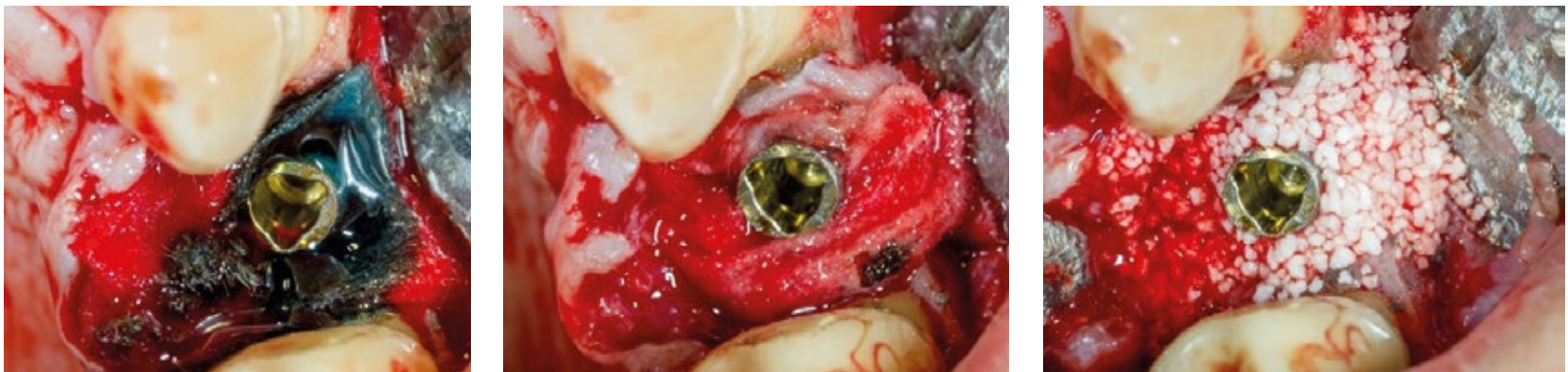

Fig. 3. Protocolo Implantsure® com aplicação do gel (ácido ortofosfórico-clorhexidina) por 2 minutos; solução antibiótica (hialuronato de sódio-piperacilina-tazobactam) por 5 minutos e enxerto ósseo com Cerasorb M® (Curasan®).

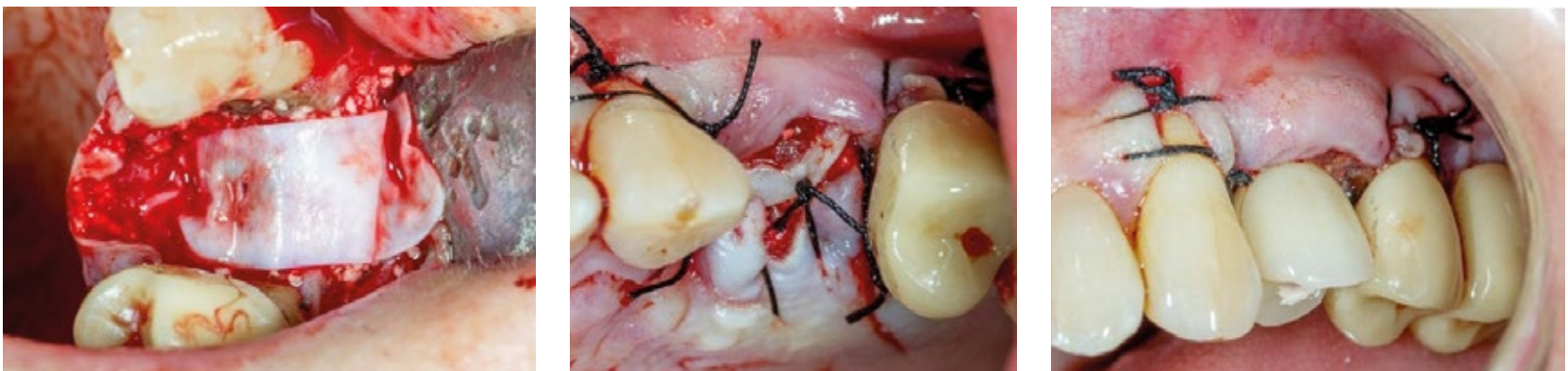

Fig. 4. Colocação de uma membrana reabsorvível Osgide® (Curasan®) e sutura a seda com pontos simples.

biano com acesso ao retalho cirúrgico foi capaz de parar a progressão da peri-implantite em 90% dos casos a curto prazo (um ano), mas o sangramento à sondagem persistiu em quase 50% desses mesmos casos. Embora uma abordagem cirúrgica de ressecção pareça melhorar os resultados, é a combinação de abordagem cirúrgica e procedimentos regenerativos onde se verifica a maior taxa de sucesso. Schwarz e colaboradores<sup>13</sup> demonstraram que o tratamento cirúrgico regenerativo é efetivo ao longo de dois anos, resultando na estagnação da perda óssea peri-implantar e na redução do sangramento à sondagem de 80% para 34%.

No entanto, nem todas as lesões peri-implantares são favoráveis à regeneração. Em alguns destes casos, o defeito vai apresentar-se como uma perda completa das paredes ósseas circundantes deixando a regeneração como uma opção de tratamento imprevisível. Aljateeli e colaboradores<sup>14</sup> propuseram uma árvore de decisão baseada na morfologia do defeito. Se o defeito tivesse paredes suficientes (duas ou mais) a regeneração seria tentada, mas se houvesse zero ou uma parede, um retalho de reposicionamento apical seria sugerido com implantoplastia (remoção das espiras dos implantes que se encontrassem expostas e regularização da superfície com instrumentos rotatórios). O benefício teórico da implantoplastia seria a produção de uma superfície que é menos propícia à colonização bacteriana e uma forma de descontaminação mecânica da superfície. Charalampakis e colaboradores<sup>15</sup> avaliaram a longevidade e a incidência de recidiva de múltiplos tratamentos diferentes nas lesões peri-implantares; mais de metade dos casos avaliados recidivaram e não foram controlados devidamente. Isto significa que, a peri-implantite não é apenas difícil de tratar, mas os casos tratados devem ser controlados atentamente, uma vez que a recidiva é comum.

Em todos os tratamentos descritos, um dos passos críticos foi sempre a descontaminação da superfície. As complexas topografias das superfícies modernas oferecem um excelente refúgio para o crescimento bacteriano, existindo, no entanto, várias opções para a descontaminação das mesmas. Os tratamentos anti-infeciosos, visam desintoxicar a superfície do implante, onde se destacam: clorexidina, tetraciclina, metronidazol, ácido cítrico, laser e terapia fotodinâmica. O desbridamento mecânico, visa remover completamente o biofilme, sendo utilizadas: curetas de titânio, plástico ou aço, lavagem salina, gaze de algodão, abrasão a ar ou implantoplastia. Alguns clínicos escolhem uma combinação de tratamentos numa tentativa de assegurar que a descontaminação da superfície é melhor sucedida.

Vários estudos avaliaram a eficácia dos diferentes tratamentos de superfície. Schwarz e colaboradores<sup>16</sup> compararam a descontaminação da superfície usando laser (Er: YAG) versus curetas de plástico com bolas de algodão embebidas em solução salina e não encontraram diferenças no resultado final. Romeo e colaboradores<sup>17,18</sup> demonstraram que a implantoplastia melhorou o resultado cirúrgico não-regenerativo da peri-implantite, reduzindo as profundidades de sondagem de 5,5 para 3,6mm e o índice de sangramento médio de 2,3 para 0,5.

A implantoplastia fornece uma descontaminação da superfície do implante, mas existem quatro preocupações: a produção de calor, a deposição de material do implante

na área cirúrgica, danos na superfície do implante e enfraquecimento da estrutura interna do implante. A produção de calor é facilmente controlada através da irrigação eficaz; as deposições parecem não estar associadas a quaisquer eventos adversos clinicamente. A remoção da superfície micro e macro-rugosa do implante é comumente considerada como desejável, reduzindo a rugosidade da superfície para desencorajar a colonização bacteriana. A preocupação final de enfraquecer a estrutura interna do implante não é frequentemente discutida porque a quantidade de superfície a ser removida é mínima.

### Protocolo Implacure®

O protocolo Implacure® consiste na aplicação de uma solução antibiótica de piperacilina e tazobactam na bolsa peri-implantar em duas sessões, separadas por 4-7 dias como procedimento inicial. A ponta da agulha deve ser dobrada imitando uma sonda periodontal, e cuidadosamente o líquido inserido na bolsa, semelhante à sondagem periodontal. Quando chegar ao fundo da bolsa, a solução deverá ser injetada até que a bolsa esteja completamente preenchida. É importante certificar de que toda a superfície do implante infetado é coberta com o líquido.

Posteriormente segue-se o protocolo de descontaminação do implante: realiza-se um descolamento em espessura total para obter acesso adequado à área de tratamento, se possível com remoção da coroa implanto-suportada, se a mesma for aparafusada. Executar uma curetagem completa do osso infetado, utilizando a broca nº1 (anel preto) para limpar a superfície do implante na parte cervical e a broca nº2 (anel verde) para limpar as espiras mais apicais da superfície do implante. Colocar uma compressa estéril à volta do implante para proteger as paredes ósseas e o tecido mole envolvente; humedecer com solução salina para melhorar a aderência. Aplicar o gel composto de 37% de ácido ortofosfórico e 2% de clorexidina sobre toda a superfície do implante usando a seringa e deixar o gel atuar por 2 minutos para facilitar a desintegração do biofilme. Após 2 minutos, remover o gel com uma cânula estéril e lavar a superfície do implante com irrigação de solução salina durante 10 segundos, em seguida, remover a solução salina remanescente com cânula estéril e remover a compressa. O passo seguinte consta de enrolar o implante com uma compressa estéril, e impregná-lo com a solução de hialuronato de sódio-piperacilina-tazobactam; aguardar 5 minutos e remover a compressa. Misturar o enxerto ósseo com a solução de hialuronato de sódio-piperacilina-tazobactam num recipiente estéril, colocar o enxerto ósseo no defeito e cobrir a área com uma membrana de colágeno previamente embebida com a solução de hialuronato de sódio-piperacilina-tazobactam e suturar.

### Caso clínico

Paciente do sexo feminino de 64 anos que compareceu na consulta de Cirurgia Oral e Implantologia da Clitrofa referindo sintomatologia dolorosa ao nível do implante na posição anatômica de 2.4 associada a uma lesão no palato. O implante tinha sido colocado há cerca de cinco anos.

Foram efetuados exames complementares de diagnóstico (ortopantomografia e radiografia periapical) o que permitiu

diagnosticar uma perda óssea assinalável com cerca de 40% do comprimento do implante e uma profundidade de sondagem superior a 6mm.

Foi proposto à paciente realizar um tratamento cirúrgico combinando o protocolo Implacure® e a regeneração óssea peri-implantar.

A paciente foi submetida a uma terapêutica antibiótica, analgésica e anti-inflamatória sistémicas, durante oito dias.

Após seis meses de follow-up a paciente apresenta um aspeto clínico favorável, sendo visível radiologicamente uma boa recuperação da trabeculação óssea. A paciente não apresenta sintomatologia.

### Discussão

A mucosite peri-implantar afeta 80% dos pacientes e 50% dos implantes, enquanto a peri-implantite afeta entre 28 a 56% dos pacientes e 12 a 43% dos implantes<sup>19</sup>. Ambas as patologias têm uma natureza infecciosa como consequência da acumulação de um biofilme. O principal objetivo do tratamento da peri-implantite é eliminar o biofilme da superfície do implante, desta forma a progressão da infeção é estagnada e a função do implante é mantida.

A cirurgia ressectiva consiste na remoção dos tecidos moles e da bolsa peri-implantar, podendo ser acompanhada por implantoplastia, que consta do polimento da superfície do implante com uma broca de diamante. Demonstrou-se que a implantoplastia favorece melhores resultados do que se apenas a ressecção dos tecidos moles fosse realizada. No entanto, este tratamento é desencorajado em áreas de comprometimento estético, uma vez que não apresenta resultados estéticos favoráveis. Alguns estudos mostraram que o tratamento ressectivo consegue recuperar uma média de 1,9mm de osso na área do defeito. Além disso, promovendo o controle do biofilme na zona peri-implantar, a estabilidade a longo prazo dos tecidos moles e duros é favorecida<sup>18,20</sup>.

A cirurgia regenerativa requer a remoção prévia do tecido de granulação da bolsa e a descontaminação da superfície do implante. Na literatura científica, são propostos vários anti-sépticos, tais como 0,12 ou 0,2 clorhexidina, 3% de peróxido de hidrogénio, hipoclorito de sódio ou solução salina<sup>21</sup>. O uso de vários antibióticos também é proposto: amoxicilina/metronidazol, tetraciclina/doxiciclina ou ciprofloxacina<sup>22</sup>. O uso do laser de diodo ou de laser Erbyum-YAG também é proposto para alcançar a descontaminação do implante<sup>17</sup>. No presente caso clínico, foi decidido tratar a infeção peri-implantar pela irrigação intratrasulcular de piperacilina/tazobactam 100/12,5mg sete dias antes da intervenção, além da aplicação intraoperatória de ácido ortofosfórico combinado com clorexidina e novamente a solução de piperacilina/tazobactam.

Uma vez que a superfície do implante foi descontaminada, existem inúmeros materiais que podem ser utilizados para a regeneração do defeito: xenoenxertos, auto-enxertos, aloenxertos, fluoridiazapatitas e grânulos de titânio. Os estudos não demonstraram a eficácia de nenhum desses materiais de regeneração em relação a outros<sup>18</sup>. No presente caso clínico, utilizou-se hidroxiapatite sintética hidratada com uma solução de piperacilina/ tazobactam, de forma que a libertação contínua de antibiótico ocorra para o biomaterial e para o meio envolvente. Finalmente, a maioria

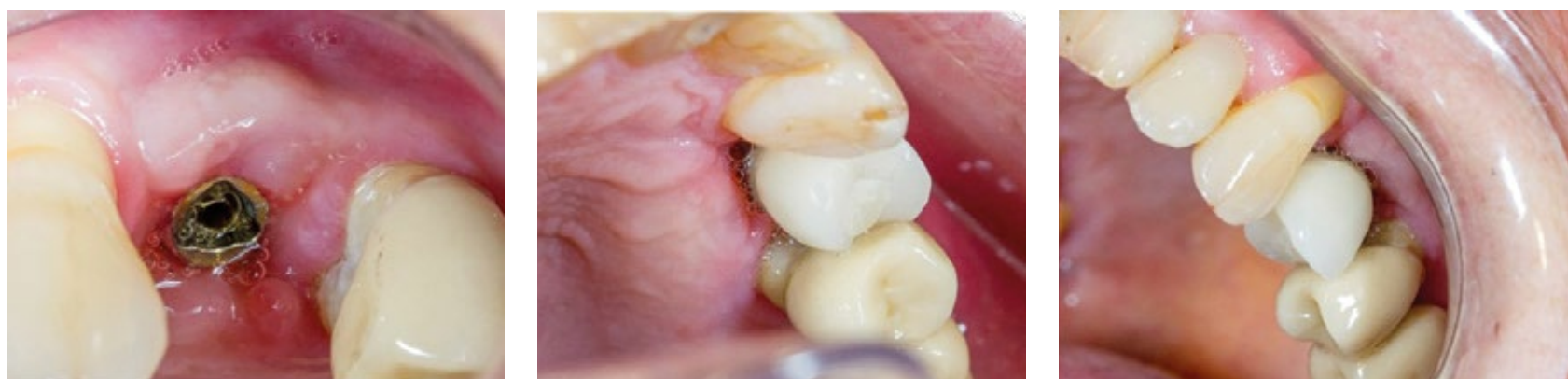

Fig. 5. Aspeto clínico da mucosa peri-implantar 15 dias após a intervenção cirúrgica.

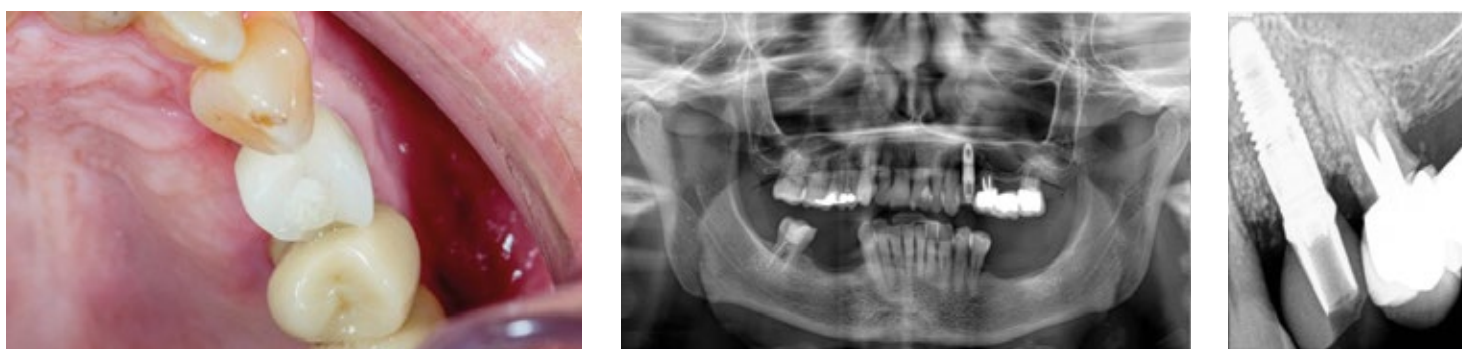

Fig. 6. Ortopantomografia e Rx periapical finais do implante de 2.4 com 12 meses de follow-up. Aspeto clínico onde se demonstra ausência da lesão palatina associada ao implante.

dos autores recomenda a cobertura do defeito regenerado com uma membrana reabsorvível<sup>19</sup>.

No caso clínico apresentado, houve redução na profundidade de sondagem em 3mm e ausência de sangramento à sondagem após o tratamento.

## Conclusão

É essencial estabelecer um protocolo de manutenção para os implantes através de consultas de controlo frequentes e uma abordagem não cirúrgica para prevenir o aparecimento de peri-implantite. Uma vez a peri-implantite estabelecida, o tratamento não-cirúrgico não é eficaz. O tipo de defeito deve ser corretamente diagnosticado para escolher o protocolo cirúrgico apropriado a cada caso clínico.

A descontaminação mecânica e química parecem ter um papel extremamente importante no impedimento da progressão desta doença.

O tratamento regenerativo promove a recuperação óssea na área do defeito e reduz o sangramento periodontal à sondagem.

A abordagem proposta no caso clínico exposto pressupõe um tratamento combinado de implantoplastia, descontaminação química e tratamento regenerativo que mostrou resultados concordantes com os da literatura científica; no entanto, é necessário realizar ensaios clínicos multi cêtricos com amostras aleatorizadas e maiores períodos de *follow-up*. ■

<sup>1</sup>Especialista em Cirurgia Oral pela OMD (Ordem dos Médicos Dentistas;- Pós-Graduado em Cirurgia Oral e Maxilofacial pelo Eastman Dental Institute - Universidade de Londres; Mestre em Cirurgia Oral e Maxilofacial pelo Eastman Dental Institute - Universidade de Londres; Doutorando na UCL - Universidade de Londres; Certificado em Reabilitação com Implantes Zigomáticos e Reabilitação Oral Avançada pelo INEPO - S. Paulo; Professor no Instituto Superior de Saúde - ISAVE; Membro do Centro Interdisciplinar em Ciências da Saúde (CICS) - ISAVE - Instituto Superior de Saúde; Consultor Científico Internacional S.I.N.- Implant System, MTD-MedTechDental, Curasan AG e Oxford Scientific; CEO e Diretor Clínico da Clitrofa - Trofa - Portugal; E-mail: fduarte@clitrofa.com

<sup>2</sup>Mestranda em Oncologia Médica no Instituto de Ciências Biomédicas Abel Salazar / Instituto Português de Oncologia - Universidade do Porto; Pós-Graduação em Gestão e Administração de Unidades de Saúde pelo ISMAI; Pós-Graduação em Sedação Consciente; Pós-Graduação em Lentes, Facetas e Laminados Cerâmicos; Pós-Graduação em Remodelação Tridimensional com Preenchimento; Pós-Graduação em Digital Smile Design (DSD) – DSD Member; Responsável pelo Departamento de Estética e Reabilitação Oral da Clitrofa; E-mail: cramos@clitrofa.com

## Referências Bibliográficas

- Lindhe J, Meyle J. Peri-implant diseases: Consensus Report of the Sixth European Workshop on Periodontology. J Clin Periodontol. 2008; 35 (Suppl. 8): 282-5.
- Renvert S, Roos-Jansäker AM, Lindahl C, Renvert H, Rutger Persson G. Infection at titanium implants with or without a clinical diagnosis of inflammation. Clin Oral Implants Res. 2007; 18 (4): 509-16.
- Karoussis IK, Müller S, Salvi GE, Heitz-Mayfield LJ, Brägger U, Lang NP. Association between periodontal and peri-implant conditions: a 10-year prospective study. Clin Oral Implants Res. 2004; 15(1): 1-7.
- Koyanagi T, Sakamoto M, Takeuchi Y, Maruyama N, Ohkuma M, Izumi Y. Comprehensive microbiological findings in periimplantitis and periodontitis. J Clin Periodontol. 2013; 40 (3):218-226
- Berglundh T, Zitzmann NU, Donati M. Are peri-implantitis lesions different from periodontitis lesions? J Clin Periodontol 2011; 38 (Suppl. 11): 188-202.
- Lang NP, Berglundh T, on Behalf of Working Group 4 of the Seventh European Workshop on Periodontology: Periimplant diseases: where are we now? - Consensus of the Seventh European Workshop on Periodontology. J Clin Periodontol 2011; 38 (Suppl. 11): 178-181.
- Esposito M, Grusovin MG, Worthington HV. Treatment of peri-implantitis: what interventions are effective? A Cochrane systematic review. Eur J Oral Implantol 2012;5 Suppl:S21-41.
- Renvert S, Roos-Jansaker AM, Claffey N. Non-surgical treatment of peri-implant mucositis and peri-implantitis: a literature review. J Clin Periodontol 2008; 35 (Suppl.8): 305-315.
- Renvert S, Lindahl C, Roos Jansaker AM, Persson GR. Treatment of peri-implantitis using Er:YAG laser or an air-abrasive device: a randomized clinical trial. J Clin Periodontol 2011; 38: 65-73.
- Meyle J. Mechanical, chemical and laser treatments of the implant surface in the presence of marginal bone loss around implants. Eur J Oral Implantol. 2012;5 Suppl:S71-81.
- Leonhardt A. Five-year clinical, microbiological, and radiological outcome following treatment of peri-implantitis in man. J Periodontol 2003; 74:1415-1422.
- Heitz-Mayfield LJA, Salvi GE, Mombelli A, Faddy M, Lang NP. Anti-infective surgical therapy of peri-implantitis. A 12-month prospective clinical study. Clin. Oral Impl. Res. 23, 2012; 205-210
- Schwarz F, Sculean A, Bielting K, Ferrari D, Rothamel D, Becker J. Two-year clinical results following treatment of peri-implantitis lesions using a nanocrystalline hydroxyapatite or a natural bone mineral in combination with a collagen membrane. J Clin Periodontol 2008; 35: 80-87.
- Aljateeli M, Fu JH, Wang HL. Managing Peri-Implant Bone Loss: Current Understanding. Clin Implant Dent Relat Res. 2012 May;14 Supple 1:e109-18.
- Charalampakis G, Rabe P, Leonhardt A, Dahle'n G. A follow-up study of periimplantitis cases after treatment. J Clin Periodontol 2011; 38: 864-871.
- Schwarz F, Sahm N, Iglhaut G, Becker J. Impact of the method of surface debridement and decontamination on the clinical outcome following combined surgical therapy of peri-implantitis: a randomized controlled clinical study. J Clin Periodontol 2011; 38:276-284.
- Romeo E, Ghisolfi M, Murgolo N, Chiapasco M, Lops D, Vogel G. Therapy of peri-implantitis with resective surgery. A 3-year clinical trial on rough screw-shaped oral implants. Part I: clinical outcome. Clin Oral Implants Res 2005; 16:9-18.
- Romeo E, Lops D, Chiapasco M, Ghisolfi M, Vogel G. Therapy of peri-implantitis with resective surgery. A 3-year clinical trial on rough screw-shaped oral implants. Part II: radiographic outcome. Clin Oral Implants Res 2007; 18:179-187.
- Tomasi C, Derks J. Clinical research of peri-implant diseases quality of reporting, case definitions and methods to study incidence, prevalence and risk factors of peri-implant diseases. J Clin Periodontol. 2012; 39 (Suppl. 12): 207-23.